

## MASTITIS GRANULOMATOSA CRÓNICA IDIOPÁTICA

María Carolina Paiz,\* José Raúl Schwam,\*\* Alba Lorena Gómez,\*\*\* Hugo Japaze,\*\*\*  
Carlos María Álvarez,\*\*\*\* Carlos Augusto Brancato,\*\*\*\*\* Eugenio Villarroel \*\*\*\*\*

---

### RESUMEN

#### Introducción

La mastitis granulomatosa idiopática (MGI) es una enfermedad inflamatoria crónica, poco común.

#### Objetivo

Revisión bibliográfica y aporte de nuestra casuística.

#### Material y métodos

Se seleccionaron 20 pacientes con diagnóstico histopatológico de MGI entre 1989 y 2011. Las variables fueron: motivo de consulta, edad, procedencia, antecedentes gineco-obstétricos, tamaño, localización, estado hormonal, axila, comorbilidades, resultados imaginológicos y microbiológicos.

#### Resultados

La consulta más frecuente fue uno o más nódulos (90%), dolor y rubor (50%). El 80% procedían de áreas periurbanas o del interior de la provincia. El tamaño mayor de 5 cm o menor a 2 cm, representó el 15%. El 95% fue unilateral. El 50% comprometió más de un cuadrante. Predominaron las mujeres en edad fértil. El 30% tenía adenopatías. El 75% tuvo lactancia mayor a 3 meses. Las comorbilidades fueron hipotiroidismo, enfermedades autoinmunes (tiroiditis de Hashimoto, eritema nudoso) y artralgia. BI-RADS 4 representó el 45%. El tratamiento quirúrgico se realizó en el 60%. El tratamiento médico combinado con antibióticos, corticoides y/o tamoxifeno y los antiinflamatorios no esteroides (AINES) fue lo más común. El 45% se curó, se complicó el 30% y recidivó el 25%.

#### Conclusiones

Es una entidad infrecuente que se sospecha en la anamnesis y confirma con la anatomía patológica. Su manejo debe ser multidisciplinario.

#### Palabras clave

Mastitis granulomatosa. Mastitis lobular. Mastitis linfocitaria.

### SUMMARY

#### Introduction

The IGM is an uncommon, chronic inflammatory disease of the breast.

#### Objectives

Bibliographical research and daily experience.

---

\* Cátedra de Ginecología, Hospital de Clínicas Nicolás Avellaneda. Sección Mastología.  
\*\* Consultorio Privado de Mastología, San Miguel de Tucumán.  
\*\*\* Servicio de Anatomía Patológica, PatLab.  
\*\*\*\* Servicio de Ginecología, Hospital Escuela de Agudos Dr. Ramón Madariaga, Posadas.  
\*\*\*\*\* Servicio de Ginecología del Hospital Aeronáutico Central, Buenos Aires.  
\*\*\*\*\* Servicio de Ginecología, Sanatorio Pasteur, Catamarca.  
Correo electrónico para Dra. María Carolina Paiz: caropaiz@yahoo.com.ar

**Material and methods**

Twenty patients, diagnosed with IGM from 1989 to 2011. The following approaches were taken into consideration: symptoms, age, procedence, measures, mammographic and ultrasonographic findings.

**Results**

The most frequent symptoms were mass (90%), pain and skin blushing (50%). The 80% of the patients were from the surrounding areas. The bilaterals represented 5% and the rest were in equal proportion, 50% involved more than one quadrant. Women in fertile age were the most frequent ones. The 30% had lymph node enlargement as a symptom. The 75% had a lactant period for more than 3 months. The comorbidities were hypothyroidism, autoimmune disease (Hashimoto thyroiditis, erythema nodosum and arthralgia). BI-RADS 4 represented 45%. Surgical treatment was done in 60%. Medical treatment combined antibiotics, steroids, tamoxifen and NSAID. In the follow up, 45% had remission of the disease, 30% worsened, and 25% recurred.

**Conclusions**

This is an infrequent entity that is suspected in the anamnesis, and only confirmed with histopathology, and requires a multidisciplinary team.

**Key words**

Idiopathic granulomatous mastitis. Lobular mastitis. Lymphocytic mastitis.

**INTRODUCCIÓN**

La mastitis granulomatosa idiopática (MGI) es una enfermedad inflamatoria crónica, poco común.<sup>1</sup>

Fue descrita por Kessler y Wolloch (1972) en mujeres con tumores donde se observa lobulitis granulomatosa con zonas necróticas no asociadas a traumas, infecciones o reacción a cuerpo extraño.<sup>2</sup>

Se han postulado múltiples teorías sobre su etiología:

- Origen autoinmune,<sup>1-3</sup> por la similitud que posee esta afección con la tiroiditis y la orquitis granulomatosa.<sup>2</sup>
- Respuesta inmune local a la extravasación de secreciones desde los lobulillos mamarios que provocan reacción de cuerpo extraño.<sup>3</sup>
- Probable causa hormonal relacionada con la ingesta creciente de anticonceptivos en pacientes con esta patología.<sup>4</sup>
- Asociación con otros procesos vinculados a enfermedades del colágeno como eritema nodoso, lupus eritematoso sistémico,<sup>5,6</sup> ar-

teritis de células gigantes, poliarteritis nudosa, alveolitis linfocítica secundaria a enfermedad de Wegener y sarcoidosis.

Se presenta con mayor frecuencia en mujeres entre 30 a 40 años, generalmente después de algunos años del embarazo, (promedio de 5 años).<sup>4,7</sup>

Son pacientes frecuentemente multíparas que presentan una o dos protuberancias mamarias irregulares, ubicadas lejos de la areola, dolorosas, de consistencia dura con inflamación cutánea que puede evolucionar hacia el absceso, fistulización y supuración crónica.<sup>1,4</sup> Estas lesiones pueden presentarse en cualquiera de los cuatro cuadrantes, pero no en la región subareolar.<sup>8</sup> En general son unilaterales, excepcionalmente bilaterales.<sup>9</sup>

La mamografía muestra sospecha de lesión maligna, los hallazgos son inespecíficos, pudiendo ser éstos: densificaciones asimétricas, distorsiones de la arquitectura, masas de hasta 6 cm de diámetro mayor<sup>10</sup> o alteraciones en los ganglios linfáticos.<sup>11</sup>

La ecografía mamaria puede sugerir mastitis granulomatosa crónica por las siguientes características: área heterogénea hipoecoica, masas tubulares hipoecogénicas contiguas o asociadas a una masa hipoecogénica grande.<sup>12</sup>

No hay experiencia en esta afección con el uso de la resonancia magnética.<sup>1</sup>

Por todo lo expuesto, las características clínicas e imaginológicas pueden semejar un cáncer de mama, un cáncer inflamatorio o una mastitis periductal.<sup>12</sup>

El diagnóstico de certeza se realiza con métodos histopatológicos.<sup>4</sup> Ante la sospecha de esta afección, se debe separar material para estudio de bacilos tuberculosos, micosis, bacterias aeróbicas y anaeróbicas.

Macroscópicamente son masas duras o duro elásticas con áreas nodulares, en ocasiones con focos abscedados.<sup>4</sup>

A la microscopia se observa un infiltrado inflamatorio linfomononuclear con células plasmáticas, células epitelioides y células gigantes que configuran granulomas perilobulillares sin necrosis caseificante.<sup>7</sup> En ocasiones, se observa necrosis grasa y acúmulos de polimorfonucleares conformando abscesos. Este proceso inflamatorio crónico puede evolucionar con fibrosis y distorsión de la arquitectura lobulillar, producir atrofia, degeneración del epitelio, como también dilatación de los conductos mamarios. Otros hallazgos inusuales son la metaplasia escamosa de los conductos mamarios y abscesos de gran tamaño.<sup>4</sup>

El tratamiento es aún controversial.<sup>4</sup> No hay consenso acerca del tratamiento ideal para la mastitis granulomatosa crónica.<sup>1</sup>

Al respecto, se han planteado desde resecciones quirúrgicas amplias,<sup>13</sup> hasta tratamientos conservadores e incluso expectantes, pasando por el uso de esteroides orales.<sup>1</sup> Los primeros reportes sobre el tratamiento de la MGI recomendaban la resección quirúrgica completa del

proceso inflamatorio mamario, buscando erradicar la enfermedad. Como resultado se producían defectos cosméticos importantes y el porcentaje de recidivas era alto, con la consiguiente formación de abscesos y fístulas.<sup>1</sup>

La corticoterapia oral tiene bajos índices de recidiva, pero la principal desventaja son sus efectos adversos.<sup>1,16,17</sup> La prednisona es la droga más utilizada, obteniéndose respuesta al cabo de 3 semanas a 4 meses. La asociación de metotrexato con prednisona permite utilizar menos dosis de corticoides, disminuir los efectos adversos con buenos resultados clínicos.<sup>14-16</sup> Metotrexato o aziatropima son administradas de inicio para mantener las remisiones.<sup>10,15-17</sup>

La utilización del tamoxifeno en combinación con las otras drogas, se ha sugerido también en los esquemas terapéuticos. Es un modulador selectivo de los receptores de estrógeno. Su mecanismo de acción se basa en su efecto antiestrógeno, es decir, que bloquea la acción de esta hormona a nivel mamario y disminuye la proliferación epitelial, disminuye la circulación vascular y pone así en reposo a la glándula mamaria. Se recomienda utilizar dosis de 10 mg por día durante 3 meses.

Las complicaciones más frecuentes de la MGI son la formación de abscesos o fístulas mamarias y la tendencia a la recidiva (38%).<sup>8</sup>

La revisión de la bibliografía internacional muestra pocos trabajos al respecto, con reducido número de pacientes. Aunque con algunas coincidencias entre ellos, fueron descubriéndose aspectos etiológicos que mejoraron las perspectivas de tratamientos, haciéndolos más efectivos y logrando la remisión parcial y aún total de la afección.<sup>4</sup>

El objetivo de este trabajo es aportar la experiencia en una investigación retrospectiva, descriptiva y transversal en el diagnóstico, tratamiento y seguimiento de esta entidad nosológica.

**MATERIAL Y MÉTODOS**

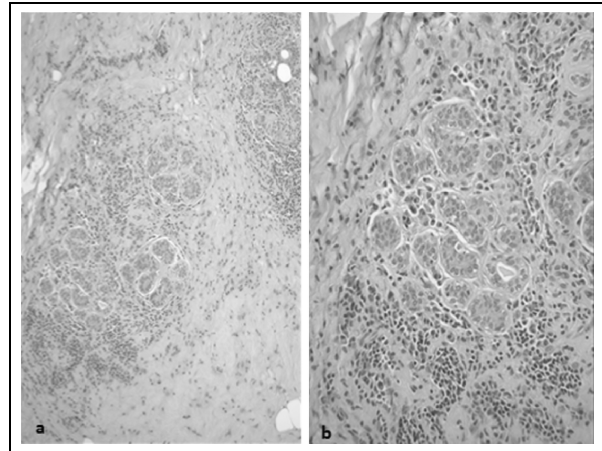
De una institución privada se seleccionaron 20 pacientes asistidas entre 1989 y 2011 con diagnóstico histopatológico de mastitis granulomatosa idiopática.

Se recolectaron los datos de las historias clínicas disponibles, de los estudios imaginológicos, microbiológicos y anatomopatológicos.

De las historias clínicas se analizó: motivo de consulta, edad, procedencia, antecedentes gineco-obstétricos, tamaño de la lesión (en cm), localización, estado hormonal, estado de la axila y comorbilidades.

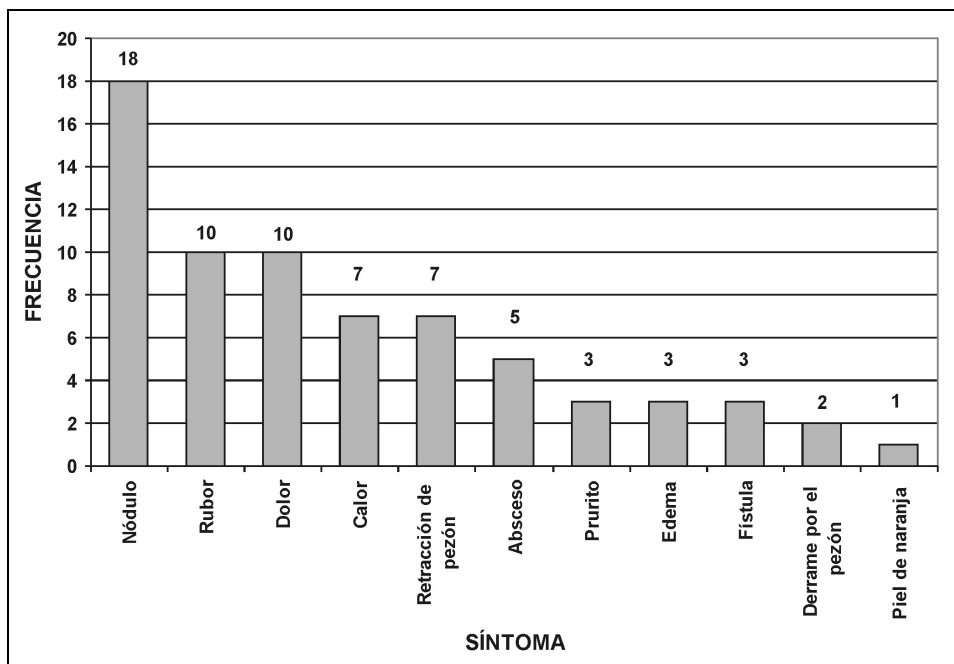
Los estudios imaginológicos se analizaron según el sistema BI-RADS (Breast Imaging Reporting and Data System).<sup>18</sup>

De los estudios microbiológicos se analizaron los resultados de cultivos bacteriológicos para gérmenes aerobios, anaerobios y micobacterias en exudados disponibles, como así también micológicos.



**Figura 1.** Microfotografía de los hallazgos microscópicos de la mastitis granulomatosa idiopática. Se observa infiltrado inflamatorio linfomononuclear perilobulillar. Hematoxilina eosina: 100x (a) y 200x (b).

- Los criterios anatomopatológicos fueron:
- Presencia de granulomas gigantocelulares no caseificantes.
  - Infiltración linfocitaria predominantemente lobulillar (Figura 1).



**Figura 2.** Frecuencia de los síntomas como motivo de consulta en la mastitis granulomatosa idiopática.

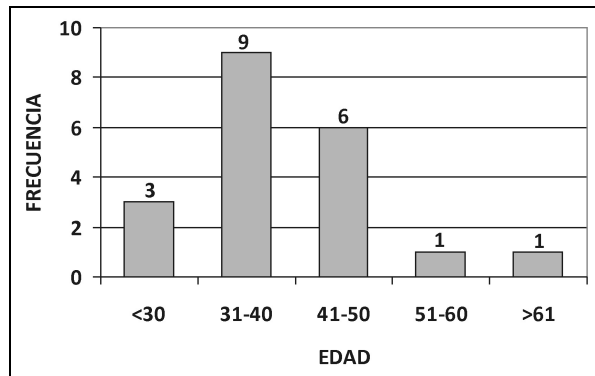


Figura 3. Distribución por edad.

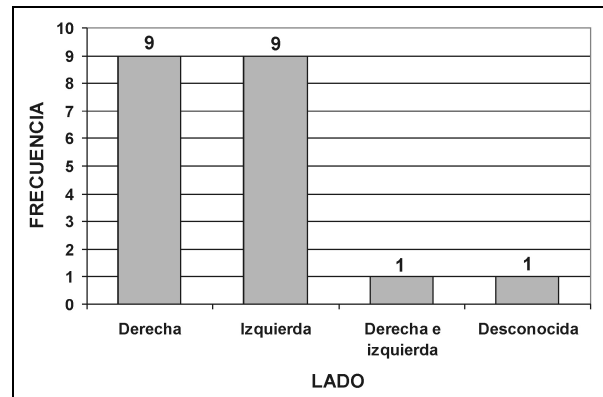


Figura 4. Lateralidad de las lesiones de la mastitis granulomatosa crónica.

- Ausencia de micosis y bacilos de Koch descartados con técnica histoquímica de Grocott, PAS y Ziehl Neelsen.

Se realizó un análisis descriptivo y de asociación mediante el test exacto y test exacto de Fisher. El nivel de significación utilizado fue 5%.

## RESULTADOS

De las 1.653 historias clínicas revisadas durante el período 1989 y 2011 se registraron 20 casos de mastitis crónica granulomatosa confirmados por anatomopatólogo.

La distribución de los signos y síntomas presentes en el motivo de consulta se detallan en la Figura 2 y la distribución por grupos etarios en la Figura 3.

El 60% (12 casos) de la población estudiada tenía menos de 40 años (SD 28-61 años).

El 20% (4 pacientes) procedían de la capital, el 80% (16 pacientes) restante eran de zonas periurbanas (8 casos) o del interior de la provincia (8 casos).

Nulíparas fueron el 5% (1 paciente), menos de dos gestas tenía el 55% (11 pacientes) y más de 3 hijos el 35% (7 pacientes).

El tamaño de los nódulos al momento de la consulta fue mayor de 5 cm o menor a 2 cm en el 15% (3 pacientes en cada caso).

En el 95% (19 casos) la afección fue unilateral y en el 5% (1 caso) bilateral.

La afección se manifestó en igual proporción en la mama derecha (45%) e izquierda (45%). El compromiso en más de un cuadrante estuvo presente en el 50% (9 casos).

La enfermedad afectó con mayor frecuencia a mujeres en edad fértil con ciclos regulares (30%) y se observó que el 15% (3 casos) estaba en menopausia.

Sólo el 30% (6 pacientes) presentó adenopatías al momento de la consulta.

El 75% (15 pacientes) tuvo una lactancia mayor a 3 meses y el 10% (2 casos) refiere un traumatismo mamario como antecedente.

El 20% (4 pacientes) tenía antecedentes familiares oncológicos (cáncer de mama, cáncer de próstata y osteosarcoma) y una paciente tuberculosis.

Hubo asociación con hipotiroidismo en el 25% (5 pacientes), enfermedades autoinmunes (tiroiditis de Hashimoto, eritema nudoso) en el 10% (2 casos) artralgia en el 10% (2 casos) y tuberculosis en el 5% (1 caso). El resto no presentó otra patología asociada al momento de la consulta o durante el transcurso de la enfermedad.

El diagnóstico imaginológico BI-RADS 4 representó el 45% (9 casos), BI-RADS 3 el 20% (4 casos), BI-RADS 2 el 15% (3 casos), BI-RADS 1 y 5 no estuvieron presentes.

Se obtuvieron cultivos negativos en 5 pacientes (25%) y positivos en 2 pacientes (10%), aislándose *Stafilococos* y *Enterobacter* (1 caso) y *Corynebacterium* (1 caso). No se aislaron micobacterias ni hongos.

El tratamiento quirúrgico se realizó en el 60% (12 casos), cirugía conservadora (9 casos) y drenaje (3 casos).

El tratamiento médico con una única droga (antibiótico, corticoide o tamoxifeno) fue empleado en 3 pacientes (15%), el resto recibió una combinación de las mismas, estando presentes los antibióticos en el 75% (15 casos) de los esquemas, los corticoides en el 60% (12 casos), tamoxifeno en el 40% (8 casos) y los AINES en el 35% (7 casos). Recibieron drogas antimicóticas 3 pacientes (15%).

El tiempo de seguimiento de las pacientes fue en promedio de 16 meses (SD 1-120 meses). Durante el seguimiento se vio que el 45% (9 pacientes) se curaron, complicaron el 30% (absceso 25% y fístula 5%) y recidivaron 5 pacientes (25%).

Se buscó asociación entre las siguientes variables: edad y motivo de consulta, edad y adenopatías, edad y resultados imaginológicos, resultados imaginológicos con motivo de consulta, resultados imaginológicos y lactancia, adenopatías y motivo de consulta.

Ninguna de estas asociaciones demostró evidencia suficiente para asegurar que estas variables sean significativamente diferentes o estén asociadas según los test exacto y test exacto de Fisher, con un nivel de significación del 5%.

## CONCLUSIONES

El motivo de consulta más frecuente fue el nódulo con rubor y/o dolor. En esto coincide a veces con la semiología del cáncer de mama, en los casos de tumores avanzados en los que la superficie tumoral aparece cubierta de una mácula rosada y violácea.

En cuanto a la edad, el grupo de pacientes con MGI muestra mayor prevalencia entre los 35 a 45 años, mientras que las pacientes con cáncer de mama son mayores de 55 años.

Una característica clínica, radiológica y hasta anatomopatológica muy importante, es que el tamaño de la lesión es siempre grande y su dimensión final es difícil de determinar y correlacionar entre estos tres métodos.

En nuestro trabajo, el alto porcentaje de casos desconocidos en cuanto al tamaño de la lesión, se debió a que no pudimos establecer su verdadero tamaño real con ninguno de los métodos de diagnóstico disponibles.

En nuestra experiencia la localización de la lesión en dos o más cuadrantes, fue lo más frecuente en concordancia con lo mencionado por la bibliografía.

Las pacientes estaban en edad fértil (premenopáusicas) y esto es otra diferencia con el cáncer de mama que se presenta en peri- y posmenopáusicas.

La axila clínicamente negativa fue frecuente, pero que sea positiva no es un signo patognomónico, ya que una axila positiva puede corresponder a otras enfermedades autoinmunes (sarcoidosis), que suelen acompañar a veces a la MGI.

La mayoría de las pacientes tuvieron lactancia en un período de meses o escasos años antes de la enfermedad. Las pacientes fueron multíparas en la mayor parte de los casos, lo que habla de su asociación con antecedentes obstétricos positivos, a diferencia del cáncer de mama.

El elevado número de pacientes con patologías asociadas permite determinar la importancia de la interconsulta y el tratamiento multidisciplinario, principalmente con médicos clínicos y reumatólogos.

En cuanto a las manifestaciones imaginológicas, de las 20 pacientes, 9 casos fueron BI-RADS 4, lo que indica la dificultad de los métodos imaginológicos para diferenciarlo de la patología neoplásica, especialmente con el carci-

noma lobulillar infiltrante, que también es difícil de diagnosticar con este método.

Los estudios microbiológicos negativos o desconocidos, permitieron confirmar el diagnóstico histopatológico. Los que fueron positivos no fueron agentes que producen granulomas, como son las micobacterias o las micosis.

Esta afección se presentó en pacientes que procedían de barrios periféricos y lejos de centros urbanos.

Esta enfermedad ha sido cada vez mejor conocida y mejor tratada en el momento en que han sido diagnosticadas en centros especializados, que pueden observar esta afección más frecuentemente.

Anteriormente el proceso ha sido tratado con drenajes, biopsias múltiples y cirugías que consistían en biopsias sectoriales, cuadrantectomía y aún mastectomías, para llegar en la actualidad a la curación total sin cirugía.

El tratamiento inicial con antibióticos es habitual. Una vez frenado el proceso inflamatorio agudo y la persistencia de los signos no justifica tratar con otros antibióticos de nueva generación, por ser una patología de probable origen autoinmune. El uso de corticoides y metotrexato favorecen que la enfermedad remita definitivamente.

Es necesario descartar todos los procesos crónicos que pueden confundirse con esta enfermedad.

### Agradecimientos

Integrantes de este trabajo el Dr. José Raúl Schwam, Consultorio Privado de Mastología, San Miguel de Tucumán; Dr. Hugo Japaze, Servicio de Anatomía Patológica, PatLab; Dra. Alba Lorena Gómez, Servicio de Anatomía Patológica, PatLab; Lic. Marcela Durso, Cátedra de Estadística, Facultad de Medicina, UNT.

### REFERENCIAS

1. Pérez JA, Bohle OJ, Sánchez CG, Carrazco LC, Mariangel PP. Mastitis granulomatosa idiopática: Diagnóstico y tratamiento en 14 casos. *Rev Chilena Cirug* 2007; 59(4): 259-263.
2. Kessler E, Wolloch Y. Granulomatous mastitis: a lesion clinically simulating carcinoma. *Am J Clin Pathol* 1972; 58: 642-6.
3. Donn MD, Rebbeck P, Wilson C, Andgilks CB. Idiopathic granulomatous mastitis: a report of three cases and review of the literature. *Arch Pathol Lab Med* 1994; 18: 822-5.
4. Pérez JA, Carpio D, Gac P. Mastitis granulomatosa idiopática. *Rev Chilena Cirug* 2002; 54(4): 392-395.
5. Adams DH, Hubscher SG, Scott DGI. Granulomatous mastitis –a rare cause of erythema nodosum. *Postgraduate Med J* 1987; 63: 581-2.
6. Olfatbakhsh A, Beheshtian T, Djavid GE. Granulomatous mastitis, erythema nodosum, and oligoarthritis in a pregnant woman. *Breast J* 2008; 14 (6): 588-90.
7. Azlina AF, Ariza Z, Ami T, Hisham AN. Chronic granulomatous mastitis: diagnostic and therapeutic considerations. *World J Surg* 2003; 27: 515-518.
8. Imoto S, Kitaya T, Kodama T, Hasebe T, Mukai K. Idiopathic granulomatous mastitis: case report and review of the literature. *Jpn J Clin Oncol* 1997; 27: 274-277.
9. Yip CH, Jayaram G, Swain M. The value of cytology in granulomatous mastitis: a report of 16 cases from Malaysia. *Aust N Z J Surg* 2000; 70: 103-5.
10. Peña-Santos G, Ruiz-Moreno JL. Idiopathic granulomatous mastitis treated with steroids and methotrexate. *Ginecol Obstet Mex* 2011; 79(6): 373-6.
11. Gurleyik G, Aktekin A, Aker F, Karagulle H, Saglamc A. Medical and surgical treatment of idiopathic granulomatous lobular mastitis: a benign inflammatory disease mimicking invasive carcinoma. *J Breast Cancer* 2012; 15(1): 119-23.
12. Al-Khaffaf B, Knox F, Bundred NJ. Idiopathic granulomatous mastitis: a 25-year experience. *J Am Coll Surg* 2008; 206(2): 269-73.
13. Going JJ, Anderson TJ, Wilkinson S, Chetty U. Granulomatous lobular mastitis. *J Clin Pathol* 1987; 40: 535-40.
14. Kim J, Tymms KE, Buckingham JM. Methotrexate in the management of granulomatous mastitis. *ANZ J Surg* 2003; 73: 247-249.
15. Akbulut S, Yilmaz D, Bakir S. Methotrexate in the management of idiopathic granulomatous mastitis:

- review of 108 published cases and report of four cases. *Breast J* 2011; 17(6): 661-8.
16. Ocal K, Dag A, Turkmenoglu O, Kara T, Seyit H, Konca K. Granulomatous mastitis: clinical, pathological features, and management. *Breast J* 2010; 16: 176-182.
  17. Tuli R, O'Hara BJ, Hines J, Rosenberg AL. Idiopathic granulomatous mastitis masquerading as carcinoma of the breast: a case report and review of the literature. *Intl Sem Surg Oncol* 2007, 4: 21.
  18. American College of Radiology. Illustrated breast Imaging Reporting and Data System (BI-RADS). Fourth edition, 2003.

## DEBATE

**Dra. Noblía:** Primero la quería felicitar. Nosotros en el Roffo vemos bastante mastitis granulomatosa y la tratamos generalmente con la infectóloga. No muchas veces, pero sí algunas, cuando no han andado con corticoides, uno de los tratamientos que se usa son los tuberculostáticos, isoniazida y etambutol, durante 6 meses. Tenemos 2 pacientes que fueron tratadas con tuberculostáticos y que remitieron. Pero realmente es una enfermedad espantosa y cuando uno recibe a la paciente quiere que vaya a ver a otro mastólogo. Son sumamente recidivantes, las pacientes se ponen ansiosas. Pensar que es-

taba todo bien y enseguida aparecen de nuevo las fístulas.

**Dra. Paiz:** Además van consultando distintos médicos.

**Dra. Noblía:** Sí, cambian de mastólogos. Quería solamente aclarar el tema de los tuberculostáticos.

**Dra. Paiz:** Nosotros hemos nombrado el metotrexato porque es el tratamiento que se hace inmunosupresor, pero hemos tenido una sola paciente, que era asiática. Inició el tratamiento con metotrexato porque fue a un reumatólogo y resulta que después nunca volvió, así que no sabemos cómo evolucionó en realidad. Una paciente hizo un cáncer de mama bilateral a los 38 años, en la mama derecha con múltiples punciones, PAP, core, y siempre daba procesos inflamatorios inespecíficos, hasta que ya la enfermedad era tan recidivante que se le hizo una tumorectomía, una cuadrantectomía en realidad. Era un carcinoma de mama derecha y en el 2011 ya hizo un carcinoma invasivo de la mama izquierda, no de la misma manera que en la mama derecha, ya se manifestó directamente como un cáncer. En la mama derecha era un carcinoma.

**Dr. Barbera:** El porcentaje del 2% es un número muy importante.